



Cinthya Viviana Cruz Herbas

Alumna del curso de Especialización en Endodoncia, Asociación Paulista de Cirujanos-Dentistas (APCD)



Cleber Keiti Nabeshima

Cursando Doctorado de Endodoncia, Facultad de Odontología, Universidad de São Paulo (FO-USP)



José Edgar Valdivia

Profesor Asistente del curso de Especialización en Endodoncia, Asociación Paulista de Cirujanos-Dentistas (APCD)



Manoel Eduardo de Lima Machado

Profesor Asociado de Endodoncia, Facultad de Odontología, Universidad de São Paulo (FO-USP)

Reabsorción cervical externa asociada a necrosis pulpar y periodontitis apical

RESUMEN

La reabsorción radicular cervical externa es una condición agresiva e irreversible que promueve la pérdida de tejido radicular duro, que en casos avanzados puede llevar a la extracción del diente. En este artículo se reporta un caso de un incisivo central superior con reabsorción cervical externa, necrosis pulpar y periodontitis apical. Después de la anamnesis y plan de tratamiento a partir de un criterioso análisis de las imágenes radiográficas y tomográficas se realizó el aislamiento absoluto y el diente fue abierto. El conducto fue instrumentado con una lima reciprocante WaveOne Large y diámetro apical con lima K60. La irrigación durante el tratamiento fue con hipoclorito de sodio al 2,5% y una irrigación final ultrasónica activando hipoclorito de sodio 2,5% seguido por EDTA 17%. Después de la obturación, se hizo un colgajo gingival y se accedió a la reabsorción. Seguidamente dicha cavidad fue obturada con MTA y un sellado externo con ionómero de vidrio, así terminando la parte quirúrgica con posicionamiento del tejido gingival y sutura del mismo. Al control postoperatorio de 7 días el paciente no presentó síntomas de hinchazón o dolor, y el control de 6 y 12 meses presentaron reparación periapical sin presencia de la reabsorción radicular externa.

Palabras clave: reabsorción radicular, necrosis pulpar, periodontitis apical.

ABSTRACT

Cervical external resorption is an aggressive and irreversible process that leads to loss of radicular structure and can result in tooth extraction on severe cases. This paper is a report case of an upper central incisor with cervical

external resorption, pulp necrosis and apical periodontitis. After treatment planning and analysis of radiographic and tomography images, the rubber dam was placed on upper left central incisor, and then the tooth was opened. The root canal was shaped using Large Wave One reciprocating-file complemented by manual files up to 60K-file. The irrigation during instrumentation was carried out using 2.5% sodium hypochlorite, and ultrasonically activated final irrigation was carried out using 2.5% sodium hypochlorite and 17% EDTA. After root canal obturation, the resorption area was surgically exposed, and then curettage done. The defect was restored using mineral trioxide aggregate and glass ionomer. The follow-up for 7 days showed no swelling or pain, and for 6 and 12 months revealed absence of periapical radiolucency and no external root resorption.

INTRODUCCIÓN

La presencia de dientes naturales en el arco dentario establecen una importante carga funcional y muchas veces el factor estético viene acompañado con factores psicológicos relacionados con la autoestima del paciente⁽¹⁾. Siempre que sea posible, el odontólogo deberá dar preferencia a los tratamientos conservadores destinados a mantener el diente natural en boca y así establecer las mejores condiciones fisiológicas y de reparación^(2,3).

La reabsorción radicular cervical externa es una enfermedad agresiva e irreversible que causa la pérdida de cemento y dentina radicular debido a la acción de las células clásticas en la región⁽⁴⁾. El incisivo central superior es el diente más afectado⁽⁵⁾, y también el diente de mayor preocupación estética en la práctica cotidiana. Esta condición suele ser

asintomática y de acción lenta, y por esta razón el paciente puede observar el daño solamente en etapas posteriores⁽⁴⁾. Esto puede convertirse en un problema, ya que la pérdida de estructura dental en grandes proporciones conduce a la fragilidad y el pronóstico se vuelve desfavorable⁽⁵⁾. El compromiso de tejido pulpar es raro, pero puede ocurrir en casos más avanzados⁽⁴⁾.

Por lo tanto, en este artículo se reporta un caso de un incisivo central superior con reabsorción externa, necrosis pulpar y periodontitis apical.

PRESENTACIÓN DEL CASO CLÍNICO

Paciente del género masculino, 29 años de edad, quien se encuentra en tratamiento periodontal hace 12 meses fue encaminado de la especialidad de periodoncia a la clínica de endodoncia para evaluación del diente incisivo central superior izquierdo. A la anamnesis el paciente no relata haber sufrido trauma, tratamiento de ortodoncia o blanqueamiento dental, así mismo relataba una incomodidad en la región anterior cada cierto tiempo sin dolor intenso.

Clínicamente al examen intraoral presentaba un aumento de volumen enrojecido y edematoso en la mucosa del incisivo central superior izquierdo. Las pruebas de sensibilidad pulpar térmicas fueron negativas. Al sondaje periodontal se observaba un saco de 7 mm en mesial y 8 mm en distal.

Al examen radiográfico retroalveolar (Fig. 1), se observaba en el diente una imagen radiolúcida periapical sugiriendo periodontitis apical y una zona radiolúcida en el tercio cervical de la raíz compatible con una reabsorción. Los hallazgos clínicos y radiográficos no detallaban con exactitud los límites de dicha reabsorción. A partir de ello, se propuso realizar una tomografía volumétrica digital. Se procedió a evaluar la tomografía computarizada digital de alta resolución a partir del software de visualización de imágenes en 3D (i-Dixel 2.0 - One Volume Viewer, Accutomo 80 - J. Morita Mfg. Corp., Kyoto, Japón). En la vista del plano sagital y coronal, se pudo observar la extensión real de la reabsorción (Fig. 2).

A partir de toda la información reunida, se procedió a realizar la intervención endodóntica. Fue establecido como plan de tratamiento una única sesión del tratamiento vía canal, sellado quirúrgico de la reabsorción y blindaje coronario con material restaurador definitivo.

Previa anestesia y aislamiento del campo operatorio, se inició el acceso endodóntico vía canal, luego una barrera provisoria de gutapercha en el área de reabsorción cervical

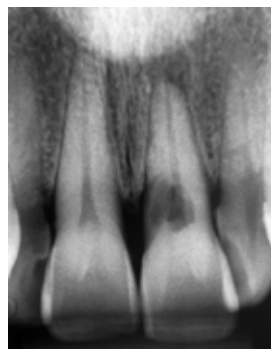


Figura 1. Radiografía Inicial, incisivo central superior izquierdo con imagen periapical radiolúcida y zona radiolúcida en el tercio cervical de la raíz

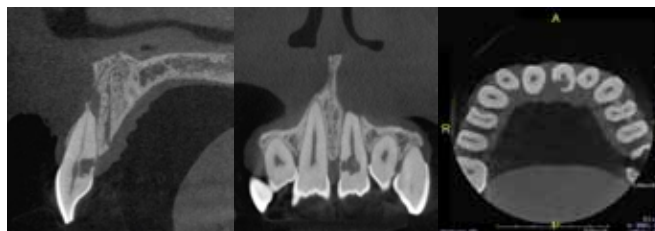


Figura 2. Tomografía de haz cónico: Sección (A) sagital, (B) coronal y (C) Axial

para evitar que el irrigante tenga contacto con los tejidos periodontales. Seguidamente, se procedió a la preparación química - quirúrgica con la lima recíproca Wave One large (Dentsply Maillefer, Ballaigues, Suiza) y complementación manual hasta la lima manual 60K (Dentsply Maillefer). Entre lima y lima se irrigó abundantemente con hipoclorito de sodio (NaOCl) al 2,5% (Fórmula & Ação, São Paulo, Brasil), y se realizó una irrigación ultrasónica final alternando 10 mL de NaOCl activado por 30 segundos seguido de 10 ml de EDTA 17% activado también durante 30 segundos y nuevamente 10 mL de NaOCl activado por 30 segundos. Enseguida se procedió a la conometría, luego a secar el conducto con cono de papel 60 (Dentsply Maillefer) y a obturarlo por la técnica de condensación vertical, siendo el cono de gutapercha principal 60 (Dentsply Maillefer) y fueron usados accesorios (Dentsply Maillefer) para relleno del conducto. El cemento de elección fue AHPlus (Dentsply).

Posteriormente se selló la entrada del conducto con material obturador provisorio y se procedió a la cirugía que empezó con la asepsia del campo operatorio con gluconato de clorhexidina 2% (Fórmula & Ação), incisión, levantamiento de colgajo Newman modificado, osteotomía, preparación ultrasónica de la cavidad con la punta P1M (Helse, Ribeirão Preto, Brazil) y curetaje del área, abundante irrigación con suero fisiológico (Fig. 3A). Luego, se procedió a efectuar el sellado de la reabsorción con agregado de trióxido mineral (MTA, Angelus, Londrina, Brasil), y reconstrucción radicular externa con ionómero de Vidrio (Ketac Molar Easymix, 3M ESPE, Saint Paul, USA) (Fig. 3B). El colgajo reposicionado fue suturado con seda trenzada 3.0 (Ethicon – Johnson &

Johnson, São José dos Campos, Brasil). Inmediatamente se realizó la restauración del diente con resina compuesta fotopolimerizable Z350 (3M ESPE).

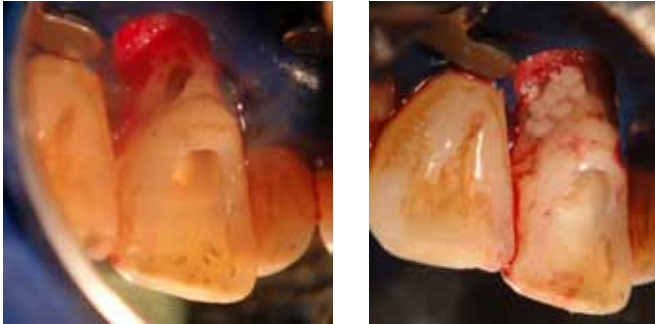


Figura 3. (A) Levantamiento de colgajo Newman modificado con curetaje del área. (B) Reconstrucción radicular externa

El paciente acude a control postoperatorio a los 7 días para retirar la sutura y se pudo constatar que durante este período estuvo asintomático. En la evaluación clínica, después de 6 y 12 meses, se evidenció silencio clínico, ausencia de sintomatología dolorosa, ausencia de fístula o edema vestibular y los sondajes periodontales dentro de valores normales entre 1 y 3 mm. Radiográficamente se puede observar ausencia de áreas radiolúcidas con reparación ósea periapical y ausencia de pérdida ósea circundante a la reabsorción (Fig. 4).

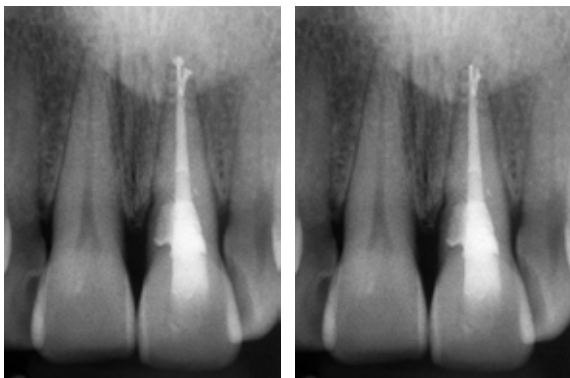


Figura 4. Control post-operatorio. (A) 6 meses y (B) 12 meses

DISCUSIÓN

La resorción radicular externa es una condición generada por una reacción inflamatoria a la estimulación de las células clásticas que resulta en la pérdida de tejido duro en la superficie externa de la raíz de un diente. Existen muchas controversias sobre esta cuestión, autores como Patel et al.⁽⁴⁾ afirman que la etiología de la reabsorción radicular externa estaría relacionada a estímulos traumáticos tales como: traumatismo dentario, blanqueamiento dental interno o tratamiento previo de ortodoncia. Sobre este

aspecto, algunos puntos necesitan ser considerados: de acuerdo con Machado⁽⁶⁾, todos los traumatismos físicos, químicos y bacterianos; inicialmente desenvuelven una reacción inflamatoria de tipo aguda. En el contexto de estos eventos fisiológicos, la reabsorción es un proceso favorable y natural que ira a cesar después de retirar el estímulo. En este aspecto, procesos temporarios desenvuelven reabsorciones que pueden cesar, tal como ocurre en el caso de los tratamientos de ortodoncia. En el caso de las lesiones apicales, es importante el uso de medicamentos como el yodoformo, el cual estimula la reabsorción de los tejidos necróticos y/o contaminados⁽⁶⁾. Sin embargo, algunos casos son idiopáticos, es decir, razones no definidas⁽⁵⁾ con la presencia de reacciones inflamatorias de baja intensidad y alta frecuencia, donde la acción macrofágica puede extenderse a áreas naturales⁽⁶⁾. Según sea el caso aquí descrito, sin antecedentes de trauma, blanqueamiento u ortodoncia.

Según Hammarström⁽⁷⁾, el cemento protege a la dentina, y la reabsorción radicular ocurre cuando el cemento es deficiente o defectuoso. Los estudios han demostrado que los defectos en el cemento se pueden encontrar en la unión amocementaria^(8,9), lo que dejaría a la dentina en esa región más susceptible a la acción de las células clásticas resultantes de un trauma local. Aunque de baja incidencia, el tratamiento periodontal puede ser un factor predisponente a causar una reabsorción cervical externa⁽⁵⁾, pues hasta el propio raspado radicular podría dañar el cemento en esta región, además de ser un trauma físico a los tejidos locales, tales como periodontal y epitelial. Presentamos el caso de un paciente que informó haber tenido problemas de orden periodontal, que intensifican nuestras sospechas de que el raspado puede haber sido uno de los factores etiológicos de la enfermedad.

La reabsorción radicular es una patología de acción lenta y asintomática, que depende del tiempo para acercarse al conducto principal⁽⁴⁾. Además, se ha sugerido que la pre dentina presenta factores inhibidores de reabsorción⁽¹⁰⁾ y existe un mecanismo de defensa que promueve la formación de un tejido mineralizado por la pre-dentina⁽¹¹⁾. En este sentido, con el tiempo de reabsorción puede acercarse al canal y establecer una comunicación directa con la luz del conducto, pero es poco común⁽⁴⁾. La figura 2 de este caso muestra claramente lo que se explica, se nota la proximidad de la reabsorción con la luz del conducto, pero un espesor de dentina todavía está presente. La necrosis pulpar es poco frecuente en los casos de reabsorción radicular cervical externa, pero puede suceder, ya que las bacterias periodontales pueden invadir el conducto radicular⁽⁴⁾ y causar necrosis pulpar como se observó en nuestro caso. Tenga en

cuenta que la imagen radiográfica de las lesiones apicales está presente en la radiografía de diagnóstico, que no muestra una necrosis reciente. No se encontraron factores convencionales que podrían conducir a la necrosis pulpar como caries o historia de trauma.

En lo que se refiere a la lesión periapical, el control radiográfico de 6 meses y de 12 meses evidenció una cura, esto es debido a la terapia endodóntica apropiada realizada y el buen estado del sistema inmune del paciente, quién informó que no hubo problemas sistémicos. En la figura 4 se puede observar la penetración del sellador endodóntico en el delta apical, evidenciando la complejidad anatómica de esta región y obturación de la misma. Es importante destacar que la irrigación final con la activación ultrasónica puede haber contribuido a la limpieza de esta región, ya que este procedimiento mejora la remoción de debris y barro dentinario en el tercio apical⁽¹²⁾.

La tomografía de haz cónico fue solicitada para complementar el plan de tratamiento, ya que permite una visión tridimensional de la imagen no siempre visibles en las radiografías convencionales^(13,14). Estudios han demostrado ser una herramienta importante para observar los límites de la reabsorción, siendo más eficaz que las radiografías convencionales⁽¹⁵⁾. El odontólogo debe tener un buen conocimiento de esta extensión de la reabsorción para poder

trazar un pronóstico y realizar una correcta eliminación del tejido de granulación. Según Patel et al.⁽⁴⁾, la eliminación de este tejido es esencial porque el proceso de reabsorción puede reaparecer si este tejido no se elimina correctamente. Nuestro control de 6 y 12 meses demuestra la eliminación efectiva de este tejido.

La resina compuesta y el ionómero de vidrio han sido sugeridos como materiales de elección para la restauración radicular⁽⁴⁾, sin embargo se puede utilizar una capa adicional de el MTA debido a sus propiedades biológicas. Según Koh et al.⁽¹⁶⁾, MTA estimula la producción de fosfataza alcalina que participa en la formación de tejido mineralizado. Estudios *in vivo* han demostrado el desarrollo de una buena cicatrización alrededor de este material, e incluso se puede comprobar formación de cemento en la interface de la raíz restaurada⁽¹⁷⁾. Por otro lado también presenta una excelente capacidad de sellado como material para relleno retrógrado⁽¹⁸⁾, tanto en ausencia y en presencia de sangre, y de esta forma su acción es más significativa⁽¹⁸⁾. Su uso en la reabsorción radicular apical también se ha descrito, lo que demostró paralización de la reabsorción y aposición de ósea en esa región⁽²⁰⁾.

Dado el presente, se puede concluir que es posible mantener los dientes portadores de reabsorción cervical externa con necrosis pulpar y periodontitis apical.

BIBLIOGRAFÍA

1. Damasceno LCM, Marassi CS, Ramos MEB, Souza IPR. Alterações no comportamento infantil decorrente da perda de dentes anteriores: relato de caso. *RBO*. 2002; 59(3):193-6.
2. Doyle SL, Hodges JS, Pesun IJ, Law AS, Bowles WR. Retrospective Cross sectional comparison initial nonsurgical endodontic treatment and single-tooth implants. *J Endod* 2006; 32(9):822-7.
3. Woodmansey KF, Ayik M, Buschang PH, White CA, He J. Differences in masticatory function in patients with endodontically treated teeth and single-implant – supported prostheses: a pilot study. *J Endod* 2009; 35(1): 10-4.
4. Patel S, Kanagasigam S, Pitt Ford T. External Cervical Resorption: A Review. *J Endod*. 2009;35(5):616-25.
5. Heithersay G. Invasive cervical resorption: an analysis of potential predisposing factors. *Quintessence Int*. 1999;30(2):83-95.
6. Machado MEL. *Endodontia da biologia à técnica*. 1a Edição ed. São Paulo: Editora Santos;2007.
7. Hammarstrom L, Lindskog S. Factors regulating and modifying dental root resorption. *Proc Finn Dent Soc*. 1992; 88(suppl):115-123.
8. Neuvald L, Consolaro A. Cementoenamel junction: microscopic analysis and external cervical resorption. *J Endod*. 2000;26(9):503-8.
9. Arambawatta K, Peiris R, Nanayakkara D. Morphology of the cemento-enamel junction in premolar teeth. *J Oral Sci*. 2009;51(4):623-7.
10. Wedenberg C, Lindskog S. Evidence for a resorption inhibitor in dentin. *Scand J Dent Res*. 1987;95(3):205-11.
11. Gunst V, Mavridou A, Huybrechts B, Van Gorp G, Bergmans L, Lambrechts P. External cervical resorption: an analysis using cone beam and microfocus computed tomography and scanning electron microscopy. *Int Endod J*. 2013;46(9):877-87.
12. Blank-Gonçalves LM, Nabeshima CK, Martins GHR, Machado MEL. Qualitative Analysis of the Removal of the Smear Layer in the Apical Third of Curved Roots: Conventional Irrigation versus Activation Systems. *J Endod*. 2011;9(37):1268-71.
13. Valdivia JE, Leonardo MFP, Machado MEL. Importancia diagnóstica de la tomografía volumétrica digital en la detección de una perforación radicular vestibular: Caso clínico. *Canal Abierto*. 2012;25:28-31.
14. Cardenas JEV, Beltran HS, Machado MEL. Planning and diagnosis predictability by means of cone beam CT before endodontic treatment: clinical resolution. *Dental Press Endod*. 2013;3(3):62-8.
15. Alqerban A1, Jacobs R, Souza PC, Willems G. In-vitro comparison of 2 cone-beam computed tomography systems and panoramic imaging for detecting simulated canine impaction-induced external root resorption in maxillary lateral incisors. *Am J Orthod Dentofacial Orthop*. 2009;136(6):764.e1-11.
16. Koh ET, Torabinejad M, Pitt Ford TR, Bradyk K, McDonald F. Mineral trioxide aggregate stimulates a biological response in human osteoblasts. *J Biomater Res* 1997;37(3):432-9.
17. Torabinejad M, Hong CU, Lee SJ, Monsef M, Pitt Ford TR. Investigation of mineral trioxide aggregate for root-end filling in dogs. *J Endod*. 1995;21:603-8.
18. Torabinejad M, Watson TF, Pitt Ford TR. Sealing ability of a mineral trioxide aggregate when used as a root end filling material. *J Endod*. 1993;19: 591-5.
19. Torabinejad M, Higa RK, Mckendry DJ, Pitt Ford TR. Dye leakage of four root end filling materials: effects of blood contamination. *J Endod*. 1994;20:159-63.
20. Ashwini TS, Hosmani N, Patil CR, Yalgi VS. Role of mineral trioxide aggregate in management of external root resorption. *J Conserv Dent*. 2013;16(6):579-81.