



# ESTUDO DA REGIÃO APICAL DE DENTES TRATADOS ENDODONTICAMENTE ATÉ O VÉRTICE RADIOGRÁFICO DA RAIZ\*

MANOEL EDUARDO DE LIMA MACHADO\*\*

HILDEBERTO FRANCISCO PESCE\*\*\*

## INTRODUÇÃO

### SINOPSE

*Os autores realizaram análise fotográfica da região apical de dentes naturais, montados em articulador, instrumentados e obturados até o vértice radiográfico.*

*Unitermos: Canal radicular, obturação — Canal radicular, materiais restauradores — Cavidade pulpar dentária — Guta-Percha.*

O sucesso do tratamento endodôntico depende, fundamentalmente, do respeito aos tecidos vivos da região apical.

As manobras próprias da instrumentação e obturação, o uso de substâncias químicas auxiliares, o potencial irritante dos materiais obturadores, constituiriam fatores agravantes que devem ser atenuados pela execução cuidadosa dos passos operatórios e pelo emprego local de drogas capazes de controlar a reação inflamatória deles decorrente (Paiva & Alvares<sup>17</sup> e Sampaio<sup>20</sup>).

Ademais, cumpre esclarecer a imprescindível necessidade da instrumentação e obturação restringirem-se aos limites do canal.

Visando este aspecto, Blayney<sup>1,2</sup> controlou clinicamente, por período de 3 anos, 252 dentes tratados endodonticamente num total de 459 canais. Examinando histologicamente a região apical dos dentes que haviam sido sobreobturados, constatou a presença de células tipo corpo estranho, reabsorção de cimento e dentina nesta região e tecido de granulação envolvendo a guta-percha extravasada do forame.

Ketterl<sup>13</sup>, analisando 560 dentes obturados a diferentes níveis apicais, detectou sucesso clínico e radiográfico em 70% dos dentes cujo limite de obturação coincidia com o vértice radiográfico e em 90% dos dentes obturados a 1 mm do vértice. A análise histológica de

---

\* Trabalho realizado durante o Curso de Especialização em Endodontia da Faculdade de Odontologia da Organização Santamarense de Educação e Cultura — 1978-1980.

\*\* Professor Assistente da Disciplina de Endodontia da Faculdade de Odontologia da Organização Santamarense de Educação e Cultura.

\*\*\* Professor Assistente da Disciplina de Endodontia da Faculdade de Odontologia da Universidade de São Paulo, Professor Titular da Disciplina de Endodontia da Faculdade Bandeirante de Odontologia, Professor Assistente da Disciplina de Endodontia da Faculdade de Odontologia da Universidade de Mogi das Cruzes, Coordenador do Curso de Especialização em Endodontia da Faculdade de Odontologia da Organização Santamarense de Educação e Cultura.

160 destes dentes evidenciou sucesso em 15% dos dentes do primeiro grupo e 75% do segundo.

Talbot<sup>24</sup>, acompanhando radiograficamente 120 dentes por período de três meses a seis anos, verificou índice maior de sucesso quando a obturação situava-se aquém do vértice radiográfico.

Neste particular, ressaltou-se a dificuldade clínica no estabelecimento do correto limite apical decorrente, em essência, de fatores anatômicos e radiográficos.

Green<sup>9</sup>, realizando estudo estereomicroscópico da região apical de 1110 raízes, verificou coincidência do forame com o vértice radicular em porcentagens que variavam de 60% para o grupo do 2.º pré-molar inferior a 22% para o canino inferior, numa média de 21,7% considerando-se todos os grupos estudados.

Burch<sup>3</sup>, valendo-se de metodologia semelhante, detectou porcentagem média inferior, isto é, em torno de 17,6%. Salienta o autor que a menor porcentagem obtida decorre de variações da altura do cone cementário no que tange o seu posicionamento apical, sugerindo que obturações coincidentes com o vértice radicular na realidade traduzem extravasamento do cone de obturação.

Palmer<sup>18</sup>, usando dentes naturais extraídos, cujos ápices eram recobertos por chumaço de algodão, introduziu limas no interior dos canais ajustando-as ao nível do vértice radiográfico. A seguir, removido o algodão, os ápices eram fotografados. A análise dos casos revelou que em 50% dos canais ocorria ultrapassagem do forame a distâncias que variavam de 0,5 a 2 mm.

No presente trabalho nos propusemos analisar a região apical de dentes naturais extraídos montados em manequim, instrumentados e obturados até o vértice radiográfico da raiz.

## MATERIAL E MÉTODO

Para o presente estudo, utilizamos dentes naturais extraídos, completando uma arcada superior e outra inferior, sem preocupação com a idade do paciente e estado da coroa dental.

Os dentes foram imersos em água oxigenada a 10% por 15 minutos, lavados e montados em articulador marca Inodon, modelo Paiva & Alvarez<sup>17</sup>.

O tratamento endodôntico obedeceu a seqüência recomendada por Paiva & Alvarez<sup>17</sup>, sendo todavia os canais instrumentados e obturados até o vértice radiográfico.

No decorrer do tratamento, tomaram-se radiografias de condutometria, prova do cone, qualidade de obturação e final, de modo a controlar o limite proposto, evitando-se o extravasamento do material obturador.

Concluído o tratamento, procedeu-se à remoção dos dentes.

Isto feito foram, os mesmos, limpos em água a temperatura ambiente e seus ápices fotografados em ângulos que permitissem a melhor visualização do forame e material obturador.

Para tanto, utilizou-se máquina modelo Nikon F, lente micro, qualificação Nikkor P 55 mm 1.3.5., valendo-se de 2 anéis de aproximação Nikon, distância focal aproximada de 100 mm, em luz natural e fundo neutro de cartolina.

Os negativos obtidos foram cortados, desprezando-se o terço cervical da raiz e ampliando-se o restante 9 vezes.

## RESULTADOS

A análise das fotografias permitiu classificar os dentes em dois grupos:

PRIMEIRO GRUPO — dentes que não denotaram extravasamento do cone de obturação além do forame (Fig. 1).

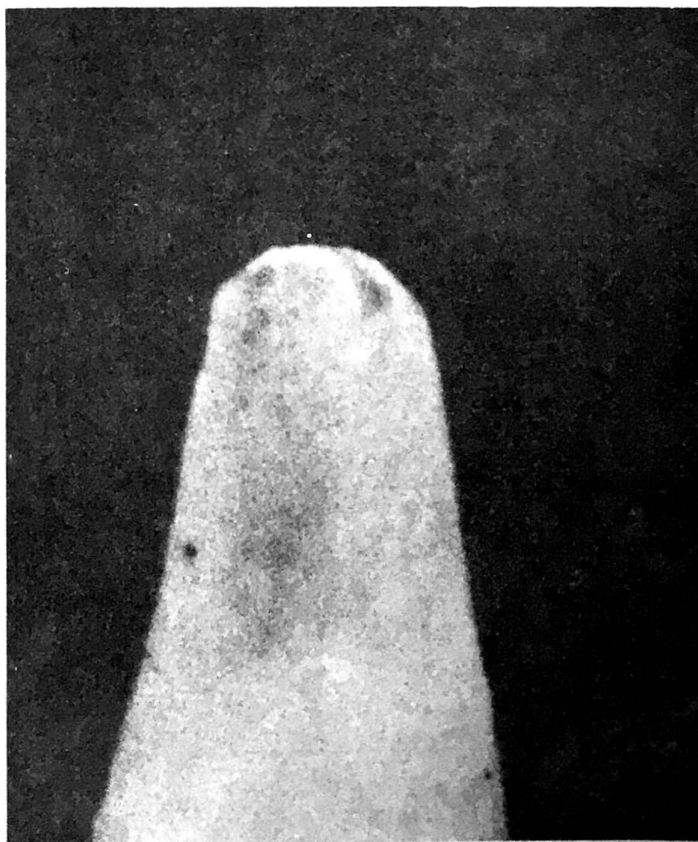

Figura 1

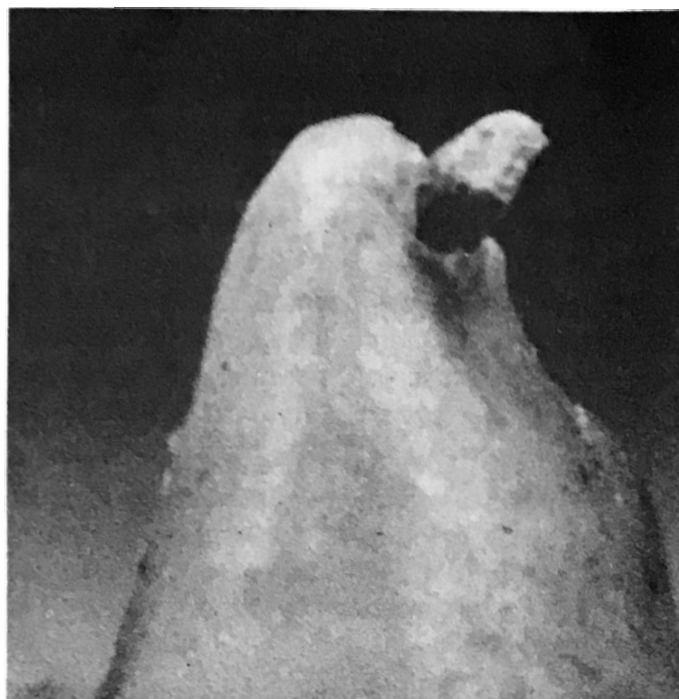

Figura 2

TABELA I

Limite de obturação	N.º de canais	%
Obturação até o vértice radiográfico	58	100
Obturação até o limite foraminal	1	1,8
Obturação além do limite foraminal	57	98,2

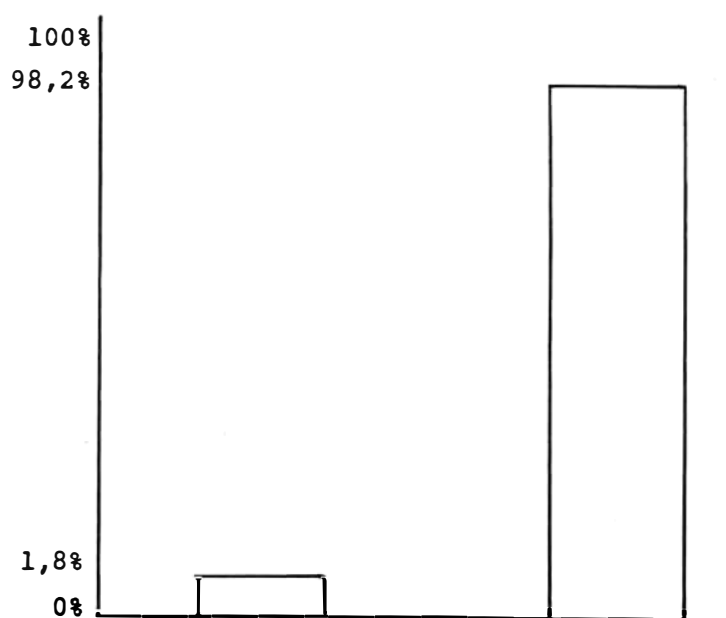


Fig. 3

Gráfico Representativo do exame macroscópico da região foraminal de dentes num total de 58 condutos obturados até o vértice radiográfico da raiz.

SEGUNDO GRUPO — dentes cujo forame apical foi ultrapassado pelo cone de obturação (Fig. 2).

Com estes resultados foi elaborada a Tabela I e o Gráfico de Barra (Fig. 3).

## DISCUSSÃO

Uma análise global dos resultados ressalta que a obturação do canal realizada até o vértice radiográfico da raiz implica, na imensa maioria dos casos, em extravasamento do cone de obturação além do limite foraminal.

Rothier<sup>19</sup>, dentro da mesma linha de raciocínio, comenta que a posição anatômica do forame apical e a incidência oblíqua dos raios X podem ser responsabilizados por falsas interpretações do limite apical de obturação.

Ressalte-se que o posicionamento oblíquo dos raios X determina, principalmente nos casos em que o forame localiza-se na porção vestibular, lingual, ou palatina da raiz, um comprimento maior da porção extravasada do cone quando se pretende coincidência da sua extremidade com o vértice radiográfico da raiz (Cavada<sup>4</sup>).

Na realidade, o único dente que não evidenciou extravasamento do cone principal pertencia ao grupo dos incisivos centrais superiores que acorde Burch<sup>3</sup> possui as menores médias de desvio foraminal, ou seja, 56% e 78% respectivamente.

A propósito do extravasamento apical, salienta Storms<sup>23</sup> que, em dentes com canais sobre-obturados, a guta-percha atua principalmente como irritante mecânico, dependendo o sucesso do tratamento da resistência ou tolerância do paciente.

Para mais, Feldman & Nyborg<sup>7</sup>, implantando cones de guta-percha e corpos de prova de amálgama em mandíbulas de coelhos verificaram, examinando histologicamente as peças, que variações na espessura da cápsula, quantidade de fibras, número e tipos de células e exsudato sugerem quadro inflamatório mais extenso e duradouro nos implantes de guta-percha.

Acresça-se que os cones de guta-percha utilizados na obturação do canal, compõem-se de numerosas substâncias destinadas a conferir-lhe radiopacidade, plasticidade e coloração podendo, eventualmente, atuar como agentes irritantes (Heuer<sup>12</sup>).

Face às considerações expostas, podemos

deduzir que o limite apical da obturação do canal deve sempre situar-se em posição aquém do vértice radiográfico propiciando, acorde Paiva<sup>16</sup>, a futura deposição cementária, no decorso do processo reparador pós-intervenção endodôntica. Tal fato torna-se mais evidente nos casos de polpa morta, quando as condições foraminais apresentam características próprias decorrentes de reabsorção do cimento apical e, conseqüentemente, determinam maior difi-

culdade no travamento do cone de obturação a nível de vértice radicular.

## CONCLUSÕES

Os resultados obtidos permitem inferir que a obturação do canal até o vértice radiográfico implica, na imensa maioria dos casos, em extravasamento do cone de obturação além do limite foraminal.

## ABSTRACT

*The authors have examined, by means of photography, the apical region of 58 roots whose canals were treated and obturated just to the radiographic apex and they have verified that in 57 roots (98,2%) the master cone of gutta-percha bypassed the apical forame at several levels.*

Uniterms: *Root canal obturation — Root canal filling material — Gutta-Percha — Dental pulp cavity.*

## REFERÊNCIAS BIBLIOGRÁFICAS

1. BLAYNEY, J. R. The biologic aspect of root-conse. **Dent. Items Interest**, 49 (9): 681-708, sept. 1927.
2. BLAYNEY, J. R. The clinical results of pulp treatment. **J. Amer. dent. Ass.**, 9 (2): 198-208, 1922.
3. BURCH, I. G. The relationship of the apical foramen to the anatomic apex of the tooth root. **Oral Surg.**, 34 (2): 262-8, aug. 1972.
4. CAVADA, L. C. M. **Verificação radiográfica da relação forame e ápice radicular**. Pelotas, 1977. [Tese — Livre Docência — Faculdade de Odontologia de Pelotas]
5. COOLIDGE, E. D. Anatomy of the root apex in relation to the treatment problems. **J. Amer. dent. Ass.** 16 (8): 1456-65, ago. 1929.
6. COOLIDGE, E. D. **Clinical pathology and treatment of the dental pulp and periodontal tissues**. Philadelphia, Lea & Febiger, 1939.
7. FELDMAN, G. & NYBORG, H. Tissue relations to root filling materials. I. Comparison between gutta-percha and silver amalgama implanted in rabbit. **Odont. Revy**, 13 (1): 1-14, 1962.
8. GIBSON, H. L. & MC FRATENS Jr., A. C. Photomacrography of tooth apices. **Dent. Radiogr. Photogr.** 42: 36, 1969.
9. GREEN, D. Stereomicroscopic study of 700 root apices of maxillary and mandibular posterior teeth. **Oral Surg.**, 13 (6): 728-33, 1962.
10. GROVE, I. C. A rotion technique for pulp and surgery. **Dent. Cosmos**, 74 (5): 451-62, may 1932.
11. HESS, W. Formation of root-canal in human teeth. **J. nat. dent. Ass.**, 8 (9): 704-34, sept. 1921.
12. HEUER, M. A. **A study of the structural, dimensional, and physical characteristics of root canal instruments**. Ann Arbor, 1959. [Thesis — Master of Science — University of Michigan] apud HEUER, M. A. Instruments and materials. In: COHEN, S. & BURNS, R. C. **Pathways of the pulp**. Saint Louis, Mosby, 1976. p. 364.
13. KETTERL, W. L'extirpation vitale. **Med. Hyg.**, 26: 987-9, 1968.
14. KRONFELD, K. & BOYLE, P. E. **Histopatologia dos dentes**. Trad. por Cláudio Melo. Rio de Janeiro, Científica, 1955. p. 256-68.
15. KUTLER, Y. Microscopic investigation of root-apices. **J. Amer. dent. Ass.**, 50 (5): 544-52, may 1955.
16. PAIVA, J. G. **Contribuição ao estudo experimental da medicação pós-pulpectomia. O uso de uma associação corticosteróide-antibiótico como curativo de demora**. São Paulo, 1969. [Tese — Doutorado — Faculdade de Odontologia da USP]
17. PAIVA, J. G. & ALVARES, S. **Endodontia**. São Paulo, Atheneu, 1979.
18. PALMER, M. J. Positions of the apical foramen in relation endodontic therapy **J. Canad. dent. Ass.**, 37 (8): 305, 1971.
19. ROTHIER, A. Estudo radiográfico "in vitro" de canais radiculares obturados até o limite foraminal. **An. Acad. bras. Odonto.** 1975/77, p. 115-39, 248.
20. SAMPAIO, J. M. P. **Contribuição ao estudo do processo reparador do tecido de ratos quando da introdução de tubos de polietileno contendo dois materiais empregados na obturação de condutos radiculares nas suas fórmulas originais e acrescidas de delta-hidro-cortisona**. São Paulo, 1972. [Tese — Doutorado — Faculdade de Odontologia da USP]
21. SELTZER, S.; SOLTANOFF, W.; SINAI, I.; GOLDENBERG, A.; BENDER, I. B. Biologic aspects of endodontis. III. Periapical tissue reactions to root canal instrumentation. **Oral Surg.**, 26 (5): 694-705, nov. 1968.
22. SELTZER, S.; SOLTANOFF, W.; SINAI, I.; SMITH, J. Biologic aspects of endodontics. IV. Periapical tissues reactions to root-filled teeth whose canals had been instrumented short of their apices. **Oral Surg.** 28 (5): 724-32, nov. 1969.
23. STORMS, J. L. Factors that influence the success of endodontics treatment. **J. Canad. dent. Ass.**, 35 (2): 83-97, feb. 1969.
24. TALBOT, W. Estudio comparativo clínico-radiográfico de 120 tratamientos en dientes no vitales. **Rev. Asoc. odont. argent.**, 55 (7): 267-72, julio 1967.

Aceito para publicação em 14/05/81